

## مقاله علمی - پژوهشی:

## تأثیر آفت کش Vista® بر بافت کبد و برخی شاخص‌های سرم در ماهی کپور علفخوار (*Ctenopharyngodon idella*)

سیده زینب حسینی کوه‌خیلی<sup>۱</sup>، شیلا امیدظهير\*<sup>۱</sup>، سید محمد حسینی<sup>۲</sup>، عبدالعلی موحدی‌نیا<sup>۱</sup>

\*sh.omidzahir@umz.ac.ir

۱- دانشکده علوم دریایی و محیطی، دانشگاه مازندران، بابل، ایران

۲- دانشکده دامپزشکی، دانشگاه آزاد واحد بابل، بابل، ایران

تاریخ پذیرش: مرداد ۱۴۰۳

تاریخ دریافت: تیر ۱۴۰۳

### چکیده

آفت کش‌ها و پسماندهای آنها از جمله مهم‌ترین عوامل آلاینده بوم‌سامانه‌های آبی محسوب می‌شوند. Vista® یک قارچ کش ترکیبی است که برای کنترل بیماری بلاست در برنج استفاده می‌شود. با وجود کاربرد موثر قارچ کش Vista® در کنترل بیماری بلاست، اثرات زیست محیطی این آفت کش در موجودات آبی مورد بررسی قرار نگرفته است. از این رو، هدف از انجام تحقیق حاضر بررسی اثرات قارچ کش Vista® بر بافت کبد و برخی از شاخص‌های سرم خون در ماهی کپور علفخوار (*Ctenopharyngodon idella*) بوده است. به این منظور ۱۸۰ عدد ماهی کپور علفخوار در ۴ گروه در ۳ تکرار تقسیم شدند. گروه ۱ به عنوان شاهد در نظر گرفته شد و گروه‌های ۲، ۳ و ۴ به ترتیب ۵، ۱۰ و ۲۰ درصد غلظت نیمه کشندگی ۹۶ ساعته Vista® برابر با ۱/۵۶، ۳/۱۲۸ و ۶/۲۵ میلی گرم در لیتر را به مدت ۲۸ روز دریافت کردند. نتایج حاصل از بررسی شاخص‌های سرمی نشان داد، مقدار پروتئین کل و آلبومین با افزایش غلظت Vista® کاهش یافت به طوری که در گروه ۴ (۶/۲۵ میلی گرم در لیتر سم Vista®) میزان گلوکز، کلسترول و تری گلیسرید با افزایش غلظت Vista® افزایش یافت به طوری که بیشترین مقدار در گروه ۴ مشاهده شد که در مورد گلوکز نسبت به سایر گروه‌ها از تفاوت معنی‌دار برخوردار بود ( $p < 0/05$ ) و کلسترول و تری گلیسرید نسبت به گروه‌های ۱ و ۲ تفاوت معنی‌داری نشان دادند ( $p < 0/05$ ). مقادیر آنزیم‌های آسپارات آمینوترانسفراز (AST)، آلانین آمینوترانسفراز (ALT) و آلکالین فسفاتاز (ALP) با افزایش غلظت Vista® افزایش یافت. آنزیم‌های ALP و AST در گروه ۴ نسبت به گروه‌های ۱ و ۲ افزایش معنی‌داری داشت ( $p < 0/05$ ) و آنزیم ALT در گروه‌های دریافت کننده Vista® در مقایسه با گروه ۱ از افزایش معنی‌داری برخوردار بودند ( $p < 0/05$ ). بررسی آسیب‌شناسی بافتی نشان داد، کبد ماهی‌ها در گروه ۱ دارای شرایط طبیعی بودند. در گروه ۲ علائم به صورت پرخونی خفیف، در گروه ۳ پرخونی متوسط، دژنراسانس واکوئولی سلول‌های کبدی و نکروز سلول‌های کبدی با درجه خفیف و در گروه ۴ پرخونی شدید، دژنراسانس واکوئولی سلول‌های کبدی و نکروز سلول‌های کبدی با درجه متوسط مشاهده گردید. نتایج حاصل از این تحقیق حاکی از آن است که افزایش غلظت سم Vista® سبب افزایش آسیب به بافت کبد و تغییرات بیوشیمیایی سرم خون در ماهی‌های مورد مطالعه گردید.

**لغات کلیدی:** آفت کش، سم‌شناسی، هیستوپاتولوژی، سرولوژی، Vista®، کپور علفخوار

\*نویسنده مسئول



Copyright: © 2023 by the authors. Licensee MDPI, Basel, Switzerland. This article is an open access article distributed under the terms and conditions of the Creative Commons Attribution (CC BY) license (<https://creativecommons.org/licenses/by/4.0/>).

## مقدمه

تنوع محصولات کشاورزی شرایط مناسبی برای توسعه آفات کشاورزی فراهم کرده است. فراوانی آفات به حدی است که استفاده از سموم دفع آفات اجتناب‌ناپذیر است. اگرچه به‌کارگیری آفت‌کش‌ها سبب افزایش تولید محصولات غذایی شده، ولی استفاده بی‌رویه سموم باعث می‌شود تا غلظت باقیمانده آفت‌کش‌ها در محیط زیست انباشته شود. در این صورت آفت‌کش‌ها خطرات جدی زیست‌محیطی دارند و ممکن است به طور مستقیم و غیرمستقیم به منابع آبی وارد شده و سبب آلودگی شوند (Harrison, 1999). سموم دفع آفات، خطرات بالقوه زیست‌محیطی نه‌تنها برای پرندگان، ماهی‌ها و سایر حیوانات بلکه برای انسان‌ها محسوب می‌شوند. آفت‌کش‌ها و پسماندهای آنها از جمله مهم‌ترین عوامل آلودگی و تخریب بوم‌سامانه‌های آبی محسوب می‌شوند (Hanazato, 2001). غلظت‌های کم سموم دفع آفات در محیط‌های آبی، کمتر موجب مرگ سریع می‌شود، ولی بر عملکرد اندام‌های مختلف بدن موجودات زنده تأثیر می‌گذارد، رفتار طبیعی آنها را از بین می‌برد و می‌تواند پایداری جمعیت آنها را نیز مختل کند. سموم دفع آفات می‌توانند به بوم سامانه‌های آبی مجاور منتقل شوند و در نتیجه، تهدیدی جدی برای آبزیان به‌ویژه ماهی‌ها که به دلیل ارزش غذایی بالا برای مصرف انسان از اهمیت زیادی برخوردار هستند، به‌شمار روند (Ghazala et al., 2014). بنابراین، داشتن اطلاعات دقیق در مورد میزان سمیت آفت‌کش‌های مختلف، مقدار مجاز مصرف آنها می‌تواند در کاهش مصرف سموم و آلودگی محیط‌های آبی مؤثر باشد. از این‌رو، جهت حفاظت از بوم‌سامانه‌های آبی لازم است که میزان مصرف مجاز و اثرات این مواد شیمیایی در موجودات آبی مورد ارزیابی قرار گیرند (Rahmani Khanghahi et al., 2023).

Vista® یک قارچ‌کش ترکیبی است که برای کنترل بیماری بلاست در برنج استفاده می‌شود. بلاست یک بیماری قارچی در برنج است که عامل آن قارچی به نام *Pyricularia oryzae* است (Padasht Dehkaei et al., 2015). کنترل بیماری بلاست به دلیل خسارت سنگین وارده به محصول دارای اهمیت ویژه‌ای است. گزارش‌ها نشان داده است که

استفاده از یک نوع قارچ‌کش باعث مقاومت در سویه‌های قارچ عامل بیماری بلاست می‌شود. بنابراین، جهت کاهش مقاومت به قارچ‌کش‌ها یکی از راه‌حل‌های مؤثر استفاده از قارچ‌کش‌های ترکیبی است (Zhang et al., 2009). سم Vista® ترکیبی از دو قارچ‌کش تری‌سیکل‌ازول و تیوفانات متیل است. تری‌سیکل‌ازول متعلق به گروه تیا‌زول‌ها، یک قارچ‌کش ویژه است که در برابر بیماری بلاست برنج، سفیدک‌های پودری، زنگ‌های غلات، سبزیجات و درختان میوه استفاده می‌شود و ضد سنتز ارگوسترول است. مکانیسم اثر تری‌سیکل‌ازول مهار تشکیل اسپوروپلنین، در نتیجه جلوگیری از جوانه‌زنی هاگ‌ها و پیوند اسپور، جلوگیری از حمله قارچ‌ها به محصولات و کاهش تولید اسپورهای بلاست برنج است (Kumar et al., 2016). نیمه عمر تری‌سیکل‌ازول ۱۷-۴ ماه در آب و خاک گزارش شده است که خطر زیست‌محیطی ایجاد می‌کند (Padovani et al., 2006). تیوفانات متیل با نام تجاری Topsin M یک قارچ‌کش وسیع‌الطیف سیستمیک از گروه قارچ‌کش‌های بنزیمیدازول است. بنزیمیدازول‌ها در بافت گیاه تبدیل به متیل بنزیمیدازول کاربامات شده که باعث از هم‌گسیختگی فرایند میوز و میتوز در تقسیم سلولی می‌شود. تیوفانات متیل برای پیشگیری و کنترل بیماری‌های قارچی گیاهی (بلاست، پوسیدگی سفید ریشه، سیاهک گندم و لکه سیاه)، استفاده می‌شود (Traina et al., 1998).

در مورد تأثیر قارچ‌کش‌های تری‌سیکل‌ازول و تیوفانات متیل بر موجودات آبی تحقیقات صورت گرفته است. در تحقیق Qiu و همکاران (۲۰۱۹) آسیب بافت کبد ناشی از سم تری‌سیکل‌ازول در مراحل جنینی و بلوغ ماهی زبرا (*Danio rerio*) مشاهده شده است. در تحقیقی دیگر، کاهش پروتئین کل سرم خون ماهی *Channa punctatus* به دنبال مواجهه با قارچ‌کش تری‌سیکل‌ازول به دلیل آسیب کبدی و اختلال در متابولیسم پروتئین گزارش گردید (Pandit and Rani, 2019). Jia و همکاران (۲۰۲۰) تأثیر تیوفانات متیل را بر بافت کبد ماهی زبرا (*D. rerio*) به صورت سمیت شدید با علائم ناهنجاری هسته، پیکنوز و دژنراسیون واکوئولی سلول‌های کبدی مشاهده کردند. با وجود کاربرد مؤثر قارچ‌کش Vista® در کنترل بیماری

۳۱/۲۸ میلی‌گرم در لیتر در نظر گرفته شد. در مدت انجام این آزمایش، ماهی‌ها هر روز غذادهی شدند و ویژگی‌های فیزیکی‌شیمیایی آب (درجه حرارت، pH و اکسیژن محلول آب)، اندازه‌گیری و کنترل شد. در طول مدت آزمایش درجه حرارت  $25 \pm 2$  درجه سانتی‌گراد، اکسیژن محلول ۶-۷ میلی‌گرم در لیتر و pH  $7-7/5$  ثبت شد. یک روز در میان، ۷۰ درصد آب آکواریوم‌ها سیفون و با آب کلرزدایی شده تانک ذخیره آب جایگزین شده و غلظت مورد نظر از قارچ‌کش Vista<sup>®</sup> به آکواریوم‌ها اضافه شد. پس از گذشت مدت ۲۸ روز، ۶ ماهی از هر گروه به صورت تصادفی انتخاب و برای ارزیابی شاخص‌های سرمی و آسیب‌شناسی بافت کبد مورد بررسی قرار گرفتند.

به منظور ارزیابی شاخص‌های سرمی، ماهی‌ها با استفاده از سرنگ انسولین از طریق سیاهرگ ساقه دمی خون‌گیری شدند. نمونه‌های خون در لوله‌های فاقد ماده ضدانعقاد جمع‌آوری شده و در کنار یخ به آزمایشگاه منتقل شدند. سپس سرم مربوط به هر یک از نمونه‌های خون در سانتریفیوژ با دور  $2000 \times g$  به مدت ۱۰ دقیقه جداسازی شدند. شاخص‌های سرمی شامل پروتئین کل، آل‌بومین، گلوکز، کلسترول، تری‌گلیسیرید، آنزیم‌های آسپارات آمینوترانسفراز (AST)، آلانین آمینوترانسفراز (ALT) و آلکالین فسفاتاز (ALP)، با استفاده از کیت بیوشیمیایی (پارس آزمون، ایران) و دستگاه اتوآنالایزر (کوباس میرا، آلمان) اندازه‌گیری شدند (Soltani et al., 2017).

ماهی‌ها با محلول عصاره گل میخک برای بررسی آسیب‌شناسی بافتی، در آب بیهوش شدند. سپس ماهی‌ها کالبدشکافی و بافت کبد هر یک از آنها جداسازی و در ظروف پلاستیکی حاوی فرمالین بافر ۱۰٪ نگهداری شدند. برای آماده‌سازی بافت از دستگاه پردازشگر بافت (دیدسبز، ایران) استفاده شد. برش‌گیری با استفاده از دستگاه میکروتوم (لیتزر، آلمان) صورت گرفت و برش‌هایی با اندازه ۵ میکرومتر از بافت تهیه گردید. سپس برش‌های بافتی روی سطح لام قرار گرفتند و برای رنگ‌آمیزی هماتوکسیلین-ئوزین آماده شدند (Bancroft and Gamble, 2008).

سپس لام‌های تهیه شده برای بررسی آسیب‌شناسی به‌وسیله میکروسکوپ نوری (الیپوس CX21، ژاپن) مورد

بلاست و در نتیجه بهبود و افزایش محصول برنج، متاسفانه اثرات زیست‌محیطی این آفت‌کش در موجودات آبی به‌ویژه ماهی‌ها که نقش مهمی در رنجیره غذایی دارند، مورد بررسی قرار نگرفته است. ماهی کپور علفخوار متعلق به خانواده کپورماهیان بومی شرق آسیاست (Vosoghi and Mostajir, 2002). منبع اصلی تغذیه ماهی کپور علفخوار گیاهان آبی هستند. بنابراین، این ماهی برای کنترل گیاهان آبی به نقاط مختلف دنیا معرفی شده است. ماهی کپور علفخوار در ایران در حوضه جنوبی دریای کاسپین در آبگیرهای طبیعی و مصب رودخانه‌ها به‌خصوص رودخانه تجن (ساری) و تالاب انزلی وجود دارد (Abdoli and Naderi, 2009). همچنین ماهی‌آمو یکی از گونه‌های مهم شیلاتی است و از گونه‌های مهم پرورشی ماهیان گرمابی در ایران محسوب می‌شود (Vosoghi and Mostajir, 2002). از این‌رو، تحقیق حاضر به بررسی اثرات سمیت تحت حاد قارچ‌کش Vista<sup>®</sup> بر بافت کبد و برخی از شاخص‌های سرم خون در ماهی کپور علفخوار پرداخته است.

## مواد و روش کار

در این تحقیق ماهی‌های کپور علفخوار (*Ctenopharyngodon idella*) با میانگین وزنی  $14/53 \pm 1/91$  گرم و میانگین طولی  $10/85 \pm 0/81$  سانتی‌متر از مزرعه پرورش ماهی‌های گرمابی خریداری شدند. قبل از شروع آزمایش ماهی‌ها به منظور سازگاری با شرایط محیطی جدید، به مدت یک هفته در آکواریوم‌های محل نگهداری ماهی‌ها نگهداری و در مدت سازگاری، روزانه به میزان ۱۰ درصد وزن بدن غذادهی شدند. به منظور انجام آزمایش، تعداد ۱۸۰ عدد ماهی در ۴ گروه با تعداد ۱۵ عدد ماهی در هر آکواریوم با حجم ۳۰ لیتر آب، در ۳ تکرار تقسیم شدند. گروه ۱ به عنوان گروه شاهد در معرض سم Vista<sup>®</sup> قرار نگرفت در حالی که گروه‌های ۲، ۳ و ۴ به ترتیب غلظت‌های ۵، ۱۰ و ۲۰ درصد غلظت نیمه‌کشندگی ۹۶ ساعته Vista<sup>®</sup> (LC50 96h) برابر با ۱/۵۶، ۳/۱۲۸ و ۶/۲۵ میلی‌گرم در لیتر سم Vista<sup>®</sup> را دریافت کردند. غلظت نیمه‌کشندگی (LC50 96h) سم Vista<sup>®</sup> بر اساس تحقیق Hosseini Koohkheili و همکاران (۲۰۲۱) به میزان

## نتایج

در این تحقیق نتایج حاصل از بررسی آسیب شناسی بافتی نشان داد، کبد ماهی‌ها در گروه ۱ (شاهد) دارای شرایط طبیعی بودند و علامتی از آسیب بافت کبد در این گروه مشاهده نشد. در گروه ۲ که ۱/۵۶ میلی‌گرم در لیتر سم Vista® را دریافت کردند، علائم پرخونی خفیف در بافت کبد مشاهده گردید. در گروه ۳ که در معرض ۳/۱۲۸ میلی‌گرم در لیتر سم Vista® قرار گرفتند، علائم پرخونی متوسط، دژنراسانس واکوئولی سلول‌های کبدی و نکروز سلول‌های کبدی با درجه خفیف دیده شد. در گروه ۴ که ۶/۲۵ میلی‌گرم در لیتر سم Vista® را دریافت کردند، علائم به صورت پرخونی شدید، دژنراسانس واکوئولی سلول‌های کبدی و نکروز سلول‌های کبدی با درجه متوسط مشاهده گردید (جدول ۱، شکل ۱).

بررسی قرار گرفتند و با استفاده از سیستم عکس‌برداری متصل به میکروسکوپ (Tucsen TrueChrome Metrics، چین) تصاویر بافتی تهیه شد. نوع و شدت آسیب‌ها مورد ارزیابی قرار گرفت و شدت آسیب‌ها بر اساس عدم وجود، خفیف، متوسط و شدید با علائم -، +، ++ و +++ درجه‌بندی شدند (Thophon *et al.*, 2003).

در تحقیق حاضر، تجزیه و تحلیل آماری با استفاده از نرم افزار SPSS 22 انجام شد. برای بررسی تغییرات شاخص‌های بیوشیمیایی سرم در گروه‌های مختلف پژوهش مورد نظر، ابتدا نرمال بودن هر مجموعه از داده‌ها به طور جداگانه با استفاده از آزمون کلموگروف-اسمیرنوف ارزیابی شد. سپس برای بررسی رابطه معنی‌داری هر یک از شاخص‌های بیوشیمیایی سرم در گروه‌های مختلف، از آزمون تجزیه و تحلیل واریانس یک طرفه و آزمون تعقیبی دانکن استفاده شد.

جدول ۱: نوع و شدت آسیب‌های مشاهده شده در بافت کبد ماهی کپور علفخوار (*Ctenopharyngodon idella*) در گروه‌های مختلف آزمایش (علائم -، +، ++ و +++ به ترتیب عدم وجود، خفیف، متوسط و شدید بودن ضایعه را نشان می‌دهد).

Table 1: The type and severity of histopathology symptoms observed in the liver tissue of grass carp (*Ctenopharyngodon idella*) in different experimental groups (signs -, +, ++ and +++ indicate absence, mild, moderate and severe damage, respectively)

Liver tissue Histopathology symptoms	Vista concentration (mg/l)			
	0	1.56	3.128	6.25
Hyperemia	-	+	++	+++
Liver cells necrosis	-	-	+	++
Liver cells vacuolar degeneration	-	-	+	++

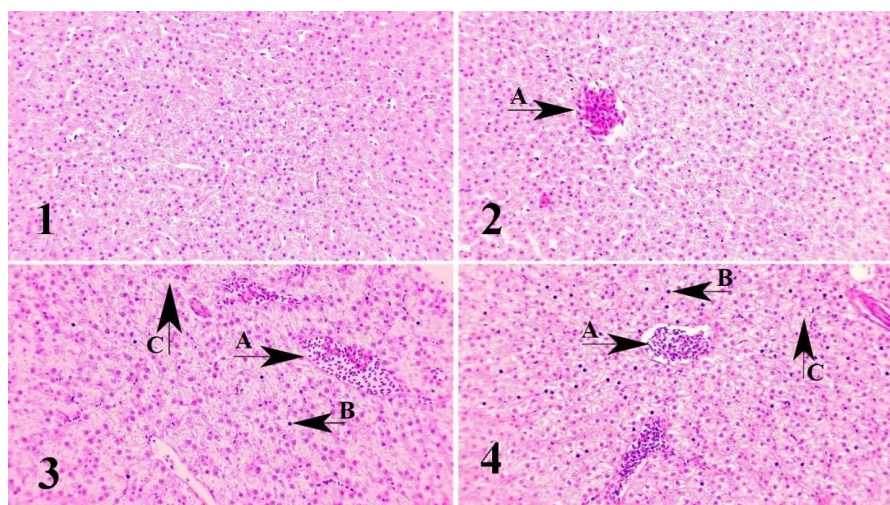
کردند، در مقایسه با سایر گروه‌ها تفاوت معنی‌داری داشت ( $p < 0.05$ ) (شکل ۲).

میزان گلوکز با افزایش غلظت سم Vista® در گروه‌های مورد مطالعه افزایش یافت به طوری که بیشترین مقدار در گروه ۴ (۶/۲۵ میلی‌گرم در لیتر سم Vista®) مشاهده شد که با سایر گروه‌ها از تفاوت معنی‌دار برخوردار بود ( $p < 0.05$ ). مقدار تری‌گلیسرید در این تحقیق با افزایش میزان غلظت سم Vista® روند افزایشی نشان داد به طوری که گروه‌های ۳ و ۴ (۳/۱۲۸ و ۶/۲۵ میلی‌گرم در لیتر سم Vista®) نسبت به سایر گروه‌ها تفاوت معنی‌داری داشتند ( $p < 0.05$ ). میزان کلسترول در گروه‌های مورد

نتایج حاصل از بررسی شاخص‌های سرمی نشان داد، مقدار پروتئین کل با افزایش غلظت سم Vista® کاهش یافت به طوری که در گروه ۴ که ۶/۲۵ میلی‌گرم در لیتر سم Vista® دریافت کرد، نسبت به گروه ۱ (شاهد) و گروه ۲ (۱/۵۶ میلی‌گرم در لیتر سم Vista®) کاهش معنی‌داری مشاهده گردید ( $p < 0.05$ ) در حالی که با گروه ۳ که در معرض ۳/۱۲۸ میلی‌گرم در لیتر سم Vista® قرار گرفت، تفاوت معنی‌داری نداشت ( $p > 0.05$ ). مقدار آلبومین نیز در گروه‌های دریافت کننده سم Vista® کاهش یافت به طوری که این کاهش در گروه‌های ۳ و ۴ که به ترتیب ۳/۱۲۸ و ۶/۲۵ میلی‌گرم در لیتر سم Vista® دریافت

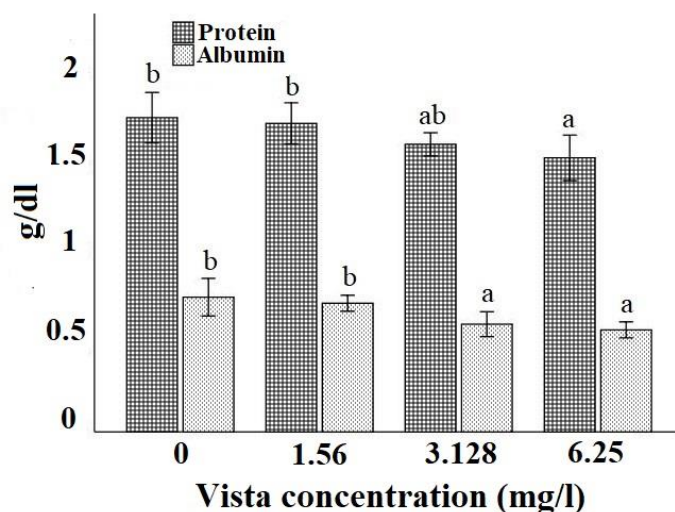
گروه ۲ (۱/۵۶ میلی گرم در لیتر سم Vista®) از تفاوت معنی دار برخوردار بود ( $p < 0.05$ ) (شکل ۳).

مطالعه با افزایش غلظت سم Vista® افزایش یافت، بیشترین مقدار در گروه ۴ که در معرض ۶/۲۵ میلی گرم در لیتر سم Vista® قرار گرفت، مشاهده شد که با گروه ۱ (شاهد) و



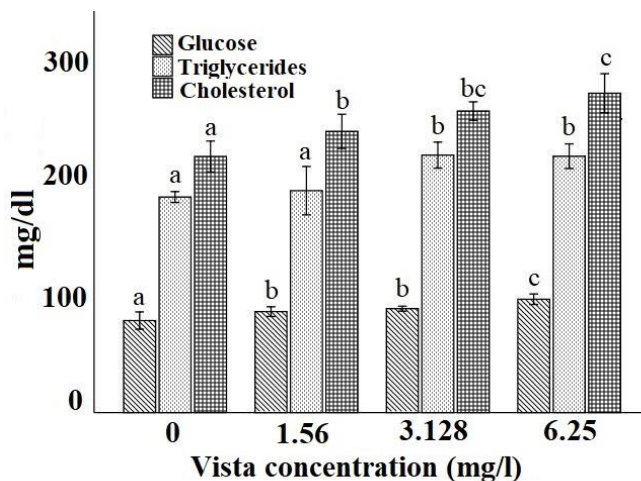
شکل ۱: بافت کبد ماهی کپور علفخوار (*Ctenopharyngodon Idella*) در گروه‌های مختلف آزمایش. تصاویر ۱، ۲، ۳ و ۴ به ترتیب مربوط به گروه ۱ (شاهد)، گروه ۲ (۱/۵۶ میلی گرم در لیتر ویستا)، گروه ۳ (۳/۱۲۸ میلی گرم در لیتر ویستا) و گروه ۴ (۶/۲۵ میلی گرم در لیتر ویستا) است. پیکان A: پرخونی، پیکان B: نکرور سلول‌های کبدی و پیکان C: دژنراسانس واکوئولی سلول‌های کبدی. رنگ آمیزی H&E، بزرگنمایی ۴۰X

Figure 1: Liver tissue of grass carp (*Ctenopharyngodon Idella*) in different experimental groups. Images 1, 2, 3 and 4 are respectively related to group 1 (control), group 2 (1.56 mg/l Vista), group 3 (3.128 mg/l Vista) and group 4 (6.25 mg/l Vista). Arrow A: hyperemia, arrow B: liver cells necrosis, and arrow C: liver cells vacuolar degeneration. H&E staining, 40X magnification



شکل ۲: مقادیر پروتئین کل و آلبومین (میانگین  $\pm$  انحراف معیار) در سرم خون ماهی کپور علفخوار (*Ctenopharyngodon idella*) در گروه‌های مختلف آزمایش (حروف لاتین بالای ستون‌ها تفاوت معنی داری را در بین گروه‌های مختلف نشان می‌دهد).

Figure 2: Total protein and albumin levels (mean  $\pm$  standard deviation) in blood serum of grass carp (*Ctenopharyngodon idella*) in different experimental groups (letters above the columns indicate significant differences among the groups)

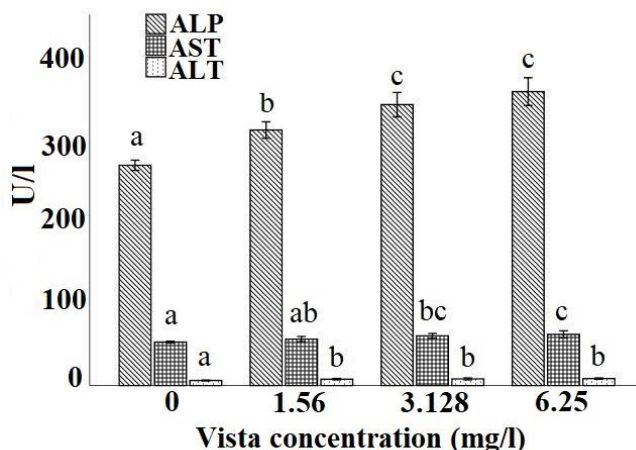


شکل ۳: مقادیر گلوکز، تری‌گلیسیرید و کلسترول (میانگین  $\pm$  انحراف معیار) در سرم خون ماهی کپور علفخوار (*Ctenopharyngodon idella*) در گروه‌های مختلف آزمایش (حروف لاتین بالای ستون‌ها تفاوت معنی‌داری را در بین گروه‌های مختلف نشان می‌دهد).

Figure 3: Glucose, triglycerides and cholesterol levels (mean  $\pm$  standard deviation) in blood serum of grass carp (*Ctenopharyngodon idella*) in different experimental groups (letters above the columns indicate significant differences among the groups)

مشاهده شد که نسبت به گروه ۱ (شاهد) و گروه ۲ (۱/۵۶ میلی‌گرم در لیتر سم Vista®) تفاوت معنی‌داری داشت ( $p < 0.05$ ). آنزیم ALT در گروه‌های دریافت‌کننده سم Vista® در مقایسه با گروه ۱ (شاهد) از افزایش معنی‌داری برخوردار بود ( $p < 0.05$ ) (شکل ۴).

در این تحقیق مقادیر آنزیم‌های AST، ALT و ALP با افزایش غلظت سم Vista® افزایش یافت. مقدار آنزیم ALP در گروه‌های ۳ و ۴ (۳/۱۲۸ و ۶/۲۵ میلی‌گرم در لیتر سم Vista®) نسبت به دو گروه دیگر افزایش معنی‌داری نشان داد ( $p < 0.05$ ). بیشترین مقدار آنزیم AST در گروه ۴ که در معرض ۶/۲۵ میلی‌گرم در لیتر سم Vista® قرار داشت،



شکل ۴: مقادیر آنزیم‌های ALP، AST و ALT (میانگین  $\pm$  انحراف معیار) در سرم خون ماهی کپور علفخوار (*Ctenopharyngodon idella*) در گروه‌های مختلف آزمایش (حروف لاتین بالای ستون‌ها تفاوت معنی‌داری را در بین گروه‌های مختلف نشان می‌دهد).

Figure 4: ALP, AST, and ALT levels (mean  $\pm$  standard deviation) in blood serum of grass carp (*Ctenopharyngodon idella*) in different experimental groups (letters above the columns indicate significant differences among the groups).

## بحث

پرخونی و نفوذ چربی)، در کبد ماهی کپور معمولی (C. *carpio*) پس از در معرض قرارگیری با غلظت تحت کشنده فیپرونیل گزارش شد (Ghaffar *et al.*, 2018). در تحقیقی دیگر، هیپرتروفی سلول‌های کبدی، واکوئوله شدن سیتوپلاسم سلول و تورم سلول‌های کبدی در ماهی قزل‌آلای رنگین‌کمان (*Oncorhynchus mykiss*) که در معرض غلظت‌های تحت کشنده دیازینون قرار گرفتند، مشاهده گردید (Banaee *et al.*, 2013).

سنجش بیوشیمیایی سرم خون به عنوان یکی از شاخص‌های زیستی، نشان‌دهنده چگونگی عملکرد بافت‌ها و اعضای مختلف بدن است. تغییرات شاخص‌های بیوشیمیایی سرم خون با تغییرات فیزیولوژیک و محیط در ارتباط است. در شرایطی که ماهی‌ها در معرض استرس‌هایی همچون سموم قرار می‌گیرند، تغییرات شاخص‌های بیوشیمیایی انتظار می‌رود (Kavitha *et al.*, 2010).

در مطالعه حاضر، کاهش مقادیر پروتئین کل و آلبومین در ماهی‌هایی که در معرض سم Vista<sup>®</sup> قرار گرفتند، مشاهده شد. کاهش پروتئین کل و آلبومین به دنبال آسیب به بافت کبد و اختلال در عملکرد آنزیم‌های دخیل در تولید پروتئین، رخ می‌دهد (Palaniappan and Vijayasundaram, 2009; Kavitha *et al.*, 2010). اختلال در ساخت پروتئین یکی از رایج‌ترین پاسخ‌ها به آسیب سلولی است. بنابراین، با سنجش میزان پروتئین کل می‌توان به میزان آسیب سلولی پی برد. پروتئین کل عمدتاً در بیماری‌های حاد و مزمن کبدی کاهش می‌یابد (Canli, 1996). از آنجایی که پروتئین‌ها در کبد ساخته می‌شوند، آسیب کبدی در اثر مجاورت با آلاینده می‌تواند یکی از دلایل عمده کاهش در میزان پروتئین کل سرم خون محسوب شود (Murray and Harper, 2000). در مطالعه حاضر، با توجه به آسیب بافتی ایجاد شده در بافت کبد ماهی‌های کپور علفخوار ناشی از مواجهه با غلظت‌های مختلف سم Vista<sup>®</sup>، این مساله مورد تأیید است. در سای تحقیقات نیز کاهش پروتئین سرم پس از در معرض قرارگیری ماهی‌ها در برابر آلاینده‌ها گزارش شده است. برای مثال، پروتئین کل سرم به دلیل قرار گرفتن ماهی *Leporinus obtusidens* در معرض غلظت تحت حاد سم Roundup (سم علف‌کش)، کاهش یافت.

آلاینده‌ها می‌توانند در بافت‌های بدن تجمع یابند و در عملکردهای فیزیولوژیک موجود زنده اختلال ایجاد کنند. تغییرات بافتی شاخص مهمی برای تشخیص وضعیت سلامت بدن و تأثیر مواد آلاینده محسوب می‌شود (Van der Oost *et al.*, 2003). آلودگی‌های آب و قرار گرفتن ماهی در معرض آلاینده‌ها باعث ایجاد ضایعات در اندام‌های مختلف و در نتیجه، بروز تغییرات پاتولوژیک در بافت‌های ماهی می‌شود. از آسیب‌شناسی بافت به عنوان یکی از شاخص‌های زیستی ارزیابی آلودگی استفاده می‌شود. در واقع، تغییرات آسیب‌شناسی بافت به عنوان پاسخی نسبت به عوامل استرس‌زا ظاهر می‌شوند (Bernet *et al.*, 1999). یکی از مزایای استفاده از مطالعات آسیب‌شناسی بافتی، بررسی اندام‌های هدف خاص مانند کبد است که مسئول اعمال حیاتی بدن بوده (Gernhöfer *et al.*, 2001) و به عنوان علائم هشداردهنده آسیب به سلامت موجودات، مطرح هستند (Laurén and Wails, 2018). بافت کبد شاخص آلودگی محیطی است و به دلیل تجمع زیستی بالا نسبت به سایر بافت‌های بدن، اکثر مطالعات برای تعیین آلودگی، بر این بافت متمرکز شده است (de Oliveira Ribeiro *et al.*, 2002). از مهم‌ترین دلایل مطالعه کبد می‌توان به فعالیت‌های پیچیده زیستی همانند انتقال زیستی مواد زئوبیوتیک و متابولیزه آنها به سبب آنزیم‌های موجود در این بافت، اشاره نمود. براساس مطالعات انجام شده، بسیاری از آلاینده‌ها گرایش به تجمع در کبد دارند. بنابراین، کبد در مقایسه با سایر بافت‌های بدن مقادیر بیشتری از تجمع برخی مواد سمی را نشان می‌دهد (Hinton *et al.*, 2017).

نتایج حاصل از بررسی آسیب‌شناسی بافتی در این تحقیق نشان داد، با افزایش غلظت سم Vista<sup>®</sup> ضایعات بافت کبد افزایش یافت به طوری که بیشترین ضایعات در گروه ۴ که در معرض ۶/۲۵ میلی‌گرم در لیتر سم Vista<sup>®</sup> قرار داشت که با علائم پرخونی شدید، دژنراس واکوئولی سلول‌های کبدی و نکروز سلول‌های کبدی با درجه متوسط مشاهده گردید. نتایج مشابه در سایر مطالعات پس از قرار گرفتن ماهی در معرض آفت‌کش‌ها گزارش شده است. ضایعات آسیب‌شناسی بافتی (نکروز سلول‌های کبدی، افزایش فضای سینوزوئیدی،



در این مطالعه میزان کلسترول در گروه‌های دریافت‌کننده سم Vista® افزایش یافت. در تحقیقی دیگر، افزایش کلسترول پس از قرار گرفتن در معرض سم Cypermethrin در ماهی *Rhamdia quelen* (Borges et al., 2007) و در ماهی تیلاپیا (*Oreochromis niloticus*) (Firat et al., 2011) گزارش گردید. در تحقیقی دیگر، افزایش کلسترول سرم خون به دنبال مواجهه با قارچ‌کش Benomyl در ماهی تیلاپیا (*O. niloticus*) (Min and Kang, 2008) و در اثر قارچ‌کش دیفنوکنازول در ماهی زیربا (*D. rerio*) (Mu et al., 2015) مشاهده شد. کلسترول نوعی چربی و پیش‌ساز استروئیدهایی همچون کورتیکواستروئیدها، هورمون‌های جنسی و اسیدهای صفراوی در بدن است. کلسترول دارای نقش ساختمانی مهم در غشاهای و لایه‌های خارجی لیپوپروتئین است که از جمله ترکیبات مهم به کار رفته در غشاء به‌شمار می‌رود. مطالعات نشان داده است، آفت‌کش‌ها می‌توانند بر نفوذپذیری سلول‌های کبدی تأثیر بگذارند و در نتیجه، متابولیسم لیپیدها با تجمع آفت‌کش‌ها در کبد مختل می‌شود (Yousef et al., 2003). افزایش کلسترول خون در شرایط استرس مواجهه با آلاینده‌ها می‌تواند به علت اختلال در عملکرد کبد و مهار آنزیم‌های تبدیل‌کننده کلسترول به اسیدهای صفراوی ایجاد شود. اختلال در عملکرد کبد می‌تواند منجر به آزادسازی کلسترول به جریان خون شده و در نهایت باعث بروز افزایش کلسترول خون گردد (Kumar et al., 2011). همچنین افزایش کلسترول در شرایط استرس در جهت پاسخ به تقاضای انرژی بیشتر در موجودات زنده رخ می‌دهد (Lee et al., 1983).

مقدار تری‌گلیسیرید نیز در این تحقیق با افزایش میزان غلظت سم Vista® روند افزایشی نشان داد. تری‌گلیسیرید شکلی از چربی است که در جریان خون جانوران وجود دارد و با استفاده از گلیسرول و اسیدهای چرب در کبد ساخته می‌شوند (Bernet et al., 2001). افزایش تری‌گلیسیرید نشان‌دهنده اختلال در عملکرد کبد در متابولیسم لیپیدهاست (Öner et al., 2009). در تحقیق Sancho و همکاران (۲۰۰۹) افزایش تری‌گلیسیرید در ماهی زیربا (*D. rerio*) به دنبال مواجهه با قارچ‌کش تری‌سیکلازول به دلیل

نتیجه مشابهی در مطالعه Das و همکاران (۲۰۰۴) هنگامی که ماهی *Cirrhinus mrigala* در معرض غلظت تحت‌کشنده آمونیاک قرار گرفت، مشاهده شد. در مطالعه Toni و همکاران (۲۰۱۱) کاهش پروتئین سرم خون به دنبال در معرض قرارگیری با قارچ‌کش تیبوکنازول در ماهی کپور معمولی، گزارش شد.

کبد محل اصلی ساخت آلبومین است. در بیماری‌های مزمن کبدی، کاهش تولید آلبومین مشاهده می‌شود (Jefferson et al., 1985). بنابراین، کاهش آلبومین نشان‌دهنده کاهش توانایی سلول‌های کبدی در ساخت آلبومین است که با توجه به آسیب کبدی ایجاد شده در مطالعه حاضر، این مساله قابل توجه است. نتایج مشابه به صورت کاهش سطح آلبومین سرم خون در ماهی قزل‌آلای رنگین‌کمان (*Oncorhynchus mykiss*) در مواجهه با سم دیازنیون ناشی از بیماری مزمن کبدی گزارش شده است (Banaee et al., 2011). در مطالعه Nematdoost Haghi و Banaee (۲۰۱۷) کاهش مقدار آلبومین سرم در ماهی کپور معمولی (*C. carpio*) به دلیل مواجهه با سم Paraquat گزارش شد.

در این مطالعه میزان گلوکز با افزایش غلظت سم Vista® افزایش پیدا کرد. میزان گلوکز به عنوان شاخصی برای استرس در ماهی محسوب می‌شود. افزایش گلوکز بیانگر پاسخ به استرس است که از طریق گلیکوژنولیز جهت مقابله با تقاضای انرژی باعث بالا رفتن گلوکز می‌شود و این فرایند مسیری در جهت تولید انرژی است تا ماهی بتواند در شرایط بحرانی و استرس خود را مدیریت کند. همچنین افزایش سطح گلوکز خون می‌تواند ناشی از اختلال در روند متابولیسم کربوهیدرات‌ها باشد که منجر به افزایش تجزیه گلیکوژن کبدی و در نتیجه افزایش گلوکز خون می‌شود (Gad, 2006). در مطالعه Sancho و همکاران (۲۰۰۹) ماهی زیربا (*D. rerio*) پس از مواجهه با سم تری‌سیکلازول افزایش میزان گلوکز سرم را نشان داد. در مطالعه‌های دیگر، افزایش گلوکز سرم خون به دنبال تأثیر قارچ‌کش تیبوکنازول در ماهی کپور معمولی گزارش گردید (Toni et al., 2011). همچنین افزایش قابل توجه گلوکز سرم در ماهی تیلاپیا (*O. niloticus*) به دنبال در معرض قرارگرفتن با قارچ‌کش Benomyl دیده شد (Min and Kang, 2008).



رها سازی این آنزیم‌ها به درون خون گزارش شد (Nwani *et al.*, 2015).

نتایج حاصل از این مطالعه حاکی از آن بود که افزایش غلظت سم Vista® سبب افزایش آسیب به بافت کبد و تغییرات بیوشیمیایی سرم خون در ماهی‌های مورد آزمایش شد. بنابراین، می‌توان نتیجه گرفت مصرف بی‌رویه و بیش از حد مجاز سم Vista® و راهیابی آن به بوم‌سامانه‌های آبی می‌تواند سبب بروز آسیب و در نتیجه اختلال در عملکرد طبیعی بافت‌های بدن در ماهی گردد.

### منابع

**Abdoli, A. and Naderi, M., 2009.** Biodiversity of fishes of the southern basin of the Caspian Sea. Abzian scientific publication, Tehran. 237 P. (In Persian)

**Banaee, M., Sureda, A., Mirvaghefi, A.R. and Ahmadi, K., 2011.** Effects of diazinon on biochemical parameters of blood in rainbow trout (*Oncorhynchus mykiss*). *Pesticide Biochemistry and Physiology*, 99(1):1-6. DOI:10.1016/j.pestbp.2010.09.001

**Banaee, M., Sureda, A., Mirvaghefi, A.R. and Ahmadi, K., 2013.** Biochemical and histological changes in the liver tissue of rainbow trout (*Oncorhynchus mykiss*) exposed to sub-lethal concentrations of diazinon. *Fish Physiology and Biochemistry*, 39:489-501. DOI:10.1007/s10695-012-9714-1

**Bancroft, J.D. and Gamble, M., 2008.** Theory and practice of histological techniques. Elsevier health sciences, New York, USA. 725 P.

جبران انرژی و اختلال در کبد گزارش شد. در تحقیقی دیگر، افزایش تری‌گلیسیرید سرم خون در گربه‌ماهی نیش‌زن آسیایی (*Heteropneustes fossilis*) در اثر سم کلرپیریفوس به علت تولید انرژی بیشتر در برابر استرس وارد می‌شود و اختلال در عملکرد کبد مشاهده گردید (Prakash, 2020). استفاده از مخازن چربی مانند تری‌گلیسیرید و کلسترول در ماهیان در معرض سموم در پاسخ به تقاضای بالای انرژی رخ می‌دهد (Sancho *et al.*, 2009; Narra *et al.* 2017).

در این پژوهش مقادیر آنزیم‌های AST، ALT و ALP با افزایش غلظت سم Vista® افزایش یافت. تغییرات فعالیت‌های آنزیمی یکی از مهم‌ترین شاخص‌های بیوشیمیایی مورد بررسی در زمان تأثیر استرس‌های مختلف از جمله آلاینده‌ها بر موجودات زنده است. زمانی که یک بافت در اثر آلاینده‌ها دچار آسیب می‌شود، تغییراتی در فعالیت آنزیم‌ها ایجاد و در نهایت موجب اختلال در عملکرد طبیعی بافت آسیب‌دیده می‌شود. در نتیجه، افزایش یا کاهش در مقدار آنزیم‌ها می‌تواند اطلاعات مفیدی درباره میزان آسیب‌دیدگی بافتی در اختیار ما قرار دهد (Valarmathi and Azariah, 2003). سطح آنزیم‌ها در ماهی‌ها شاخص خوبی در شرایط استرس است و اطلاعاتی از اختلال عملکرد بافت‌ها ارائه می‌دهد. سموم باعث اختلال در حالت فیزیولوژیک ماهی‌ها می‌شوند و بر سطح آنزیم‌ها تأثیر می‌گذارند و موجب تخریب اندامک‌های سلولی می‌شوند که ممکن است افزایش یا کاهش تولید آنزیم‌ها را باعث شوند (بنایی و همکاران، ۱۳۹۵). آسیب به بافت کبد و اثر لیپولیتیک سموم بر غشای سلولی می‌تواند باعث آزاد شدن آنزیم‌ها در جریان خون شود (Jiraungkoorskul *et al.*, 2002; Gholami-Seyedkolaei *et al.*, 2013). افزایش آنزیم‌های AST و ALT در ماهی زبرا (*D. rerio*) به دنبال مواجهه با غلظت‌های تحت‌کشنده قارچ‌کش تری‌سیکلازول به دلیل اختلال بافت کبد گزارش شده است (Sancho *et al.*, 2009). در مطالعه‌ای دیگر، افزایش آنزیم‌های AST و ALT در گربه‌ماهی (*Clarias gariepinus*) به دنبال مواجهه با قارچ‌کش کاربندازیم به دلیل آسیب کبدی و

- Bernet, D., Schmidt, H., Meier, W., Burkhardt-Holm, P. and Wahli, T., 1999.** Histopathology in fish: proposal for a protocol to assess aquatic pollution. *Journal of Fish Diseases*, 22:25-34. DOI:10.1046/j.1365-2761.1999.00134.x
- Bernet, D., Schmidt, H., Wahli, T. and Burkhardt-Holm, P., 2001.** Effluent from a sewage treatment works causes changes in serum chemistry of brown trout (*Salmo trutta L.*). *Ecotoxicology and Environmental Safety*, 48(2):140-147. DOI:10.1006/eesa.2000.2012
- Borges, A., Scotti, L.V., Siqueira, D.R., Zanini, R., do Amaral, F., Jurinitz, D.F. and Wassermann, G.F., 2007.** Changes in hematological and serum biochemical values in jundiá *Rhamdia quelen* due to sub-lethal toxicity of cypermethrin. *Chemosphere*, 69(6):920-926. DOI:10.1016/j.chemosphere.2007.05.068
- Canli, M., 1996.** Effects of mercury, chromium and nickel on glycogen reserves and protein levels in tissues of *Cyprinus carpio*. *Turkish Journal of Zoology*, 20(2):161-168.
- Das, P.C., Ayyappan, S., Jena, J.K. and Das, B.K., 2004.** Acute toxicity of ammonia and its sub-lethal effects on selected haematological and enzymatic parameters of mrigal, *Cirrhinus mrigala* (Hamilton). *Aquaculture Research*, 35(2):134-143. DOI:10.1111/j.1365-2109.2004.00994.x
- de Oliveira Ribeiro, C.A., Belger, L., Pelletier, E. and Rouleau, C., 2002.** Histopathological evidence of inorganic mercury and methyl mercury toxicity in the arctic charr (*Salvelinus alpinus*). *Environmental Research*, 90(3):217-225. DOI:10.1016/S0013-9351(02)00025-7
- Firat, Ö., Cogun, H.Y., Yüzereroğlu, T.A., Gök, G., Firat, Ö., Kargin, F. and Kötemen, Y., 2011.** A comparative study on the effects of a pesticide (cypermethrin) and two metals (copper, lead) to serum biochemistry of Nile tilapia, *Oreochromis niloticus*. *Fish Physiology and Biochemistry*, 37:657-666. DOI:10.1007/s10695-011-9466-3
- Gad, S.C., 2006.** Animal models in toxicology. CRC press, New York, USA. 450 P.
- Gernhöfer, M., Pawert, M., Schramm, M., Müller, E. and Triebkorn, R., 2001.** Ultrastructural biomarkers as tools to characterize the health status of fish in contaminated streams. *Journal of Aquatic Ecosystem Stress and Recovery*, 8:241-260. DOI:10.1023/A:1012958804442
- Ghaffar, A., Hussain, R., Abbas, G., Kalim, M., Khan, A., Ferrando, S., Gallus, L. and Ahmed, Z., 2018.** Fipronil (Phenylpyrazole) induces hemato-biochemical, histological and genetic damage at low doses in common carp, *Cyprinus carpio* (Linnaeus, 1758). *Ecotoxicology*, 27:1261-1271. DOI:10.1007/s10646-018-1979-4
- Ghazala, Mahboob, S., Ahmad, L., Sultana, S., AlGhanim, K., Al-Misned, F. and Ahmad, Z., 2014.** Fish cholinesterases as biomarkers of sublethal effects of organophosphorus and carbamates in tissues

- of *Labeo rohita*. *Journal of Biochemical and Molecular Toxicology*, 28(3):137-142.  
DOI:10.1002/jbt.21545
- Gholami-Seyedkolaei, S.J., Mirvaghefi, A., Farahmand, H. and Kosari, A.A., 2013.** Effect of a glyphosate-based herbicide in *Cyprinus carpio*: assessment of acetylcholinesterase activity, hematological responses and serum biochemical parameters. *Ecotoxicology and Environmental Safety*, 98:135-141.  
DOI:10.1016/j.ecoenv.2013.09.011
- Harrison, R.M. ed., 1999.** Understanding our environment: an introduction to environmental chemistry and pollution. Royal Society of chemistry, Cambridge, UK. 123 P.
- Hanazato, T., 2001.** Pesticide effects on freshwater zooplankton: an ecological perspective. *Environmental Pollution*, 112(1):1-10. DOI:10.1016/s0269-7491(00)00110-x
- Hinton, D.E., Segner, H. and Braunbeck, T., 2017.** Toxic responses of the liver. In: Schlenk, D. and Benson, W.H. (eds) Target organ toxicity in marine and freshwater teleost. CRC Press, London, UK. pp. 224-268.
- Hosseini koohkheili, S.Z., Omidzahir, S., Hosseini, S.M. and Movahedinia, A., 2021.** Determination of median lethal concentration (LC50) of Vista fungicide in Amur fish (*Ctenopharyngodon idella*), *Journal of Fisheries*, 74(3):431-442.  
DOI:10.22059/jfisheries.2021.326353.1266  
(In Persian)
- Jefferson, D.M., Reid, L.M., Giambrone, M.A., Shafritz, D.A. and Zern, M.A., 1985.** Effects of dexamethasone on albumin and collagen gene expression in primary cultures of adult rat hepatocytes. *Hepatology*, 5(1):14-20.  
DOI:10.1002/hep.1840050105
- Jia, K., Cheng, B., Huang, L., Xiao, J., Bai, Z., Liao, X., Cao, Z., Shen, T., Zhang, C., Hu, C. and Lu, H., 2020.** Thiophanate-methyl induces severe hepatotoxicity in zebrafish. *Chemosphere*, 248:125941.  
DOI:10.1016/j.chemosphere.2020.125941
- Jiraungkoorskul, W., Upatham, E.S., Kruatrachue, M., Sahaphong, S., Vichasri-Gram, S. and Pokethitiyook, P., 2002.** Histopathological effects of roundup, a glyphosate herbicide, on Nile tilapia (*Oreochromis niloticus*). *Science Asia*, 28:121-127. DOI:10.2306/scienceasia1513-1874.2002.28.121
- Kavitha, C., Malarvizhi, A., Kumaran, S.S. and Ramesh, M., 2010.** Toxicological effects of arsenate exposure on hematological, biochemical and liver transaminases activity in an Indian major carp, *Catla catla*. *Food and Chemical Toxicology*, 48(10):2848-2854.  
DOI:10.1016/j.fct.2010.07.017
- Kumar, M., Chand, R. and Shah, K., 2016.** Evidences for growth-promoting and fungicidal effects of low doses of tricyclazole in barley. *Plant Physiology and Biochemistry*, 103:176-182.  
DOI:10.1016/j.plaphy.2016.03.002

- Kumar, P., Palanive, S. and Mathan, R., 2011.** Sublethal effects of chromium on some biochemical profiles of the fresh water teleost, *Cyprinus carpio*. *International Journal of Applied Biology and Pharmaceutical Technology*, 2 (1):295-300.
- Laurén, D.J. and Wails, D., 2018.** Liver structural alterations accompanying chronic toxicity in fishes: potential biomarkers of exposure. In: McCarthy, J.F. and Shugart, L.R. (eds) Biomarkers of environmental contamination. CRC Press, New York, USA. pp. 17-73
- Lee, R.M., Gerking, S.D. and Jezierska, B., 1983.** Electrolyte balance and energy mobilization in acid-stressed rainbow trout, *Salmo gairdneri*, and their relation to reproductive success. *Environmental Biology of Fishes*, 8:115-123. DOI:10.1007/BF00005178
- Min, E.Y. and Kang, J.C., 2008.** Effect of waterborne benomyl on the hematological and antioxidant parameters of the Nile tilapia, *Oreochromis niloticus*. *Pesticide Biochemistry and Physiology*, 92(3):138-143. DOI:10.1016/j.pestbp.2008.07.007
- Mu, X., Chai, T., Wang, K., Zhang, J., Zhu, L., Li, X. and Wang, C., 2015.** Occurrence and origin of sensitivity toward difenoconazole in zebrafish (*Danio reio*) during different life stages. *Aquatic Toxicology*, 160:57-68. DOI: 10.1016/j.aquatox.2015.01.001
- Narra, M.R., Rajender, K., Reddy, R.R., Murty, U.S. and Begum, G., 2017.** Insecticides induced stress response and recuperation in fish: biomarkers in blood and tissues related to oxidative damage. *Chemosphere*, 168(4):350-357. DOI:10.1016/j.chemosphere.2016.10.066
- Nematdoost Haghi, B. and Banaee, M., 2017.** Effects of micro-plastic particles on paraquat toxicity to common carp (*Cyprinus carpio*): biochemical changes. *International Journal of Environmental Science and Technology*, 14(3):521-530. DOI:10.1007/s13762-016-1171-4
- Nwani, C.D., Omah, M.C., Ivoke, N., Nwamba, H.O., Ani, C. and Ogbonna, S.U., 2015.** Biochemical, haematological and morphological variations in juvenile *Clarias gariepinus* exposed to Carbendazim® fungicide. *African Journal of Aquatic Science*, 40(1):63-71. DOI:10.2989/16085914.2015.1014022
- Öner, M., Atli, G. and Canli, M., 2009.** Effects of metal (Ag, Cd, Cr, Cu, Zn) exposures on some enzymatic and non-enzymatic indicators in the liver of *Oreochromis niloticus*. *Bulletin of Environmental Contamination and Toxicology*, 82(3):317-321. DOI: 10.1007/s00128-008-9577-4
- Padasht Dehkaei F., Dodabeinajad, E., Pourfarhang, H. and Dariush, S., 2015.** Study on the effects of blast disease (*Pyricularia oryzae*) on yield of rice under field condition. *Iranian Plant Protection Research*, 28(4): 547-554. DOI:10.22067/JPP.V28I4.25604 (In Persian)
- Pandit, D.N. and Rani, U., 2019.** Toxicity of tricyclazole on certain serum biochemical

- markers of an Indian paddy-field fish, *Channa punctatus* (Bloch). *International Journal of Fisheries and Aquatic Studies*, 7(6):246-250.
- Padovani, L., Capri, E., Padovani, C., Puglisi, E. and Trevisan, M., 2006.** Monitoring tricyclazole residues in rice paddy watersheds. *Chemosphere*, 62(2):303-314. DOI:10.1016/j.chemosphere.2005.05.025
- Palaniappan, P.R. and Vijayasundaram, V., 2009.** Arsenic-induced biochemical changes in *Labeo rohita* kidney: an FTIR study. *Spectroscopy Letters*, 42(5):213-218. DOI:10.1080/00387010902893033
- Prakash, S., 2020.** Toxic effect of chlorpyrifos pesticides on the behaviour and serum biochemistry of *Heteropnetues fossilis* (Bloch). *International Journal on Agricultural Sciences*, 11(1):22-27.
- Rahmani Khanghahi, F., Omidzahir, S., Movahedinia, A. and Akhoundian, M., 2023.** Effects of Chronic Toxicity of Bensulfuron-Methyl on Hematological and Serum Biochemical Markers and Liver Tissue of Common carp (*Cyprinus carpio*). *Journal of Veterinary Research*, 78(4):259-271. DOI: 10.22059/jvr.2023.362740.3370 (In Persian)
- Murray, R.K. and Harper, H.A., 2000.** Harper's biochemistry., *Appleton and Lange*, USA. P 927.
- Qiu, L., Jia, K., Huang, L., Liao, X., Guo, X., and Lu, H., 2019.** Hepatotoxicity of tricyclazole in zebrafish (*Danio rerio*). *Chemosphere*, 232:171-179. DOI: 10.1016/j.chemosphere.2019.05.159.
- Sancho, E., Fernández-Vega, C., Villarroel, M.J., Andreu-Moliner, E. and Ferrando, M.D., 2009.** Physiological effects of tricyclazole on zebrafish (*Danio rerio*) and post-exposure recovery. *Comparative Biochemistry and Physiology Part C: Toxicology & Pharmacology*, 150(1):25-32. DOI:10.1016/j.cbpc.2009.02.004
- Soltani, M., Abdy, E., Alishahi, M., Mirghaed, A. T. and Hosseini-Shekarabi, P., 2017.** Growth performance, immune-physiological variables and disease resistance of common carp (*Cyprinus carpio*) orally subjected to different concentrations of *Lactobacillus plantarum*. *Aquaculture International*, 25, 1913-1933. DOI:10.1007/s10499-017-0164-8
- Toni, C., Ferreira, D., Kreutz, L.C., Loro, V.L. and Barcellos, L.J.G., 2011.** Assessment of oxidative stress and metabolic changes in common carp (*Cyprinus carpio*) acutely exposed to different concentrations of the fungicide tebuconazole. *Chemosphere*, 83(4):579-584. DOI:10.1016/j.chemosphere.2010.12.022
- Traina, M.E., Fazzi, P., Macrì, C., Ricciardi, C., Stazi, A.V., Urbani, E. and Mantovani, A., 1998.** *In vivo* studies on possible adverse effects on reproduction of the fungicide methyl thiophanate. *Journal of Applied Toxicology*, 18(4):241-248. DOI: 10.1002/(SICI)1099-1263(199807/08)18:4<241::AID-JAT500>3.0.CO;2-Q

- Thophon, S., Kruatrachue, M., Upatham, E.S., Pokethitiyook, P., Sahaphong, S., Jaritkhuan, S., 2003.** Histopathological alterations of white seabass, *Lates calcarifer*, in acute and subchronic cadmium exposure. *Environmental Pollution*, 121(3):307-20. DOI: 10.1016/s0269-7491(02)00270-1
- Valarmathi, S. and Azariah, J., 2003.** Effect of copper chloride on the enzyme activities of the crab *Sesarma quadratum* (Fabricius). *Turkish Journal of Zoology*, 27(3):253-256.
- Van der Oost, R., Beyers, J. and Vermeulen, N.P., 2003.** Fish bioaccumulation and biomarkers in environmental risk assessment: a review. *Environmental Toxicology and Pharmacology*, 13(2):57-149. DOI:10.1016/s1382-6689(02)00126-6
- Vosoghi, g.h. and Mostajir, B. 2002.** Fresh water fishes. Tehran University Press, Tehran. 317 P. (In Persian)
- Yousef, M.I., El-Demerdash, F.M., Kamel, K.I. and Al-Salhen, K.S., 2003.** Changes in some hematological and biochemical indices of rabbits induced by isoflavones and cypermethrin. *Toxicology*, 189(3):223-234. DOI:10.1016/s0300-483x(03)00145-8
- Zhang, C.Q., Huang, X., Wang, J.X. and Zhou, M.G., 2009.** Resistance development in rice blast disease caused by *Magnaporthe grisea* to tricyclazole. *Pesticide Biochemistry and Physiology*, 94(1):43-47. DOI:10.1016/j.pestbp.2009.03.001

## Effect of Vista pesticide on liver tissue and some serum parameters in grass carp (*Ctenopharyngodon idella*)

Hosseini Koohkheili S.Z.<sup>1</sup>; Omidzahir S.<sup>1</sup>; Hosseini S.M.<sup>2</sup>; Movahedinia A.<sup>1</sup>

\*sh.omidzahir@umz.ac.ir

1-Faculty of Marine and Environmental Sciences, University of Mazandaran, Babolsar, Iran

2-Faculty of Veterinary Medicine, Islamic Azad University, Babol branch, Babol, Iran

### Abstract

Pesticides and their residues are among the most important polluting factors of aquatic ecosystems. Vista is a combination fungicide used to control blast disease in rice. Despite the effective use of Vista fungicide in blast disease control, the environmental effects of this pesticide have not been investigated in aquatic animals. Therefore, the purpose of this research was to investigate the effects of Vista fungicide on liver tissue and some blood serum parameters in grass carp (*Ctenopharyngodon idella*). For this purpose, 180 grass carp were divided into 4 groups in 3 replications. Group 1 was considered as the control group, and groups 2, 3 and 4 received 5%, 10% and 20% of the 96-hour LC<sub>50</sub> of Vista equal to 1.56, 3.128 and 6.25 mg/l for 28 days, respectively. The results of the examination of serum parameters showed that the amount of total protein and albumin decreased with the increase of Vista concentration, and a significant decrease was observed in group 4 (6.25 mg/l of Vista) compared to group 1 (control) and group 2 (1.56 mg/l of Vista) ( $p < 0.05$ ). The amount of glucose, cholesterol, and triglycerides increased with the increase in the concentration of Vista, so that the highest amount was observed in group 4, which had a significant difference in the case of glucose compared to other groups ( $p < 0.05$ ), and in the case of cholesterol and triglycerides showed a significant difference compared to the groups 1 and 2 ( $p < 0.05$ ). The amounts of aspartate aminotransferase (AST), alanine aminotransferase (ALT), and alkaline phosphatase (ALP) enzymes increased with increasing Vista concentration. ALP and AST enzymes had a significant increase in group 4 compared to groups 1 and 2 ( $p < 0.05$ ), and ALT enzyme had a significant increase in the groups receiving Vista compared to group 1 ( $p < 0.05$ ). Histological examination showed that the livers of fish in group 1 had normal conditions. The symptoms were mild hyperemia in group 2, moderate hyperemia, vacuolar degeneration of liver cells, and necrosis of liver cells with a mild degree in group 3, and severe hyperemia, vacuolar degeneration of liver cells and necrosis of liver cells with a moderate degree in group 4 were observed. The results of this research indicate that increasing the concentration of Vista leads to increase hepatic tissue damages and biochemical changes in the blood serum of studied fish.

**Keywords:** Pesticide, Toxicology, Histopathology, Serology, Vista, Grass carp

---

\*Corresponding author