

مطالعه پاتولوژیک و باکتریولوژیک لنفادنوپاتی های سطحی در گوسفند در کشتارگاه کازرون

• مهرداد پور جعفر

عضو هیات علمی دانشکده دامپزشکی دانشگاه شیراز، ایران

• محمدرضا محزونیه

عضو هیات علمی دانشکده دامپزشکی دانشگاه شهرکرد، ایران

• امین درخشانی

عضو هیات علمی دانشکده دامپزشکی دانشگاه شهید باهنر کرمان، ایران

• عبدالمهدی قنبریان

دامپزشک

تاریخ دریافت: دی ماه ۱۳۸۴ تاریخ پذیرش: مرداد ماه ۱۳۸۶

Email: pourjafar@shirazi.ac.ir

چکیده

دستگاه لنفاوی سیستم پیچیده‌ای است که بدن را در مقابل تهاجم عوامل بیگانه مصون می‌دارد. عوامل باکتریایی زیادی باعث آسیب به عقده‌های لنفاوی (لنفادنوپاتی) می‌شود که در میان آنها بیماری‌های خطرناکی چون میلوئیدوز، تولارمی، شاربن و لنفادنیت کازنوز وجود دارند. این مطالعه به بررسی میزان شیوع و عامل لنفادنوپاتی‌های سطحی بر روی ۵۰۰ لاشه گوسفند کشتار شده در کشتارگاه کازرون از اول اردیبهشت سال ۱۳۸۲ تا اواسط تیر همان سال می‌پردازد. ۱۵ رأس از ۵۰۰ رأس (۳ درصد) گوسفندان مورد مطالعه به لنفادنوپاتی مبتلا بودند که بیشتر آنها در گروه ۳ ساله‌های ماده قرار داشتند. *Corynebacterium pseudotuberculosis* از تمام عقده‌هایی که مبتلا به لنفادنیت از نوع پری لنفادنیت و لنفادنیت گرانولوماتوز بودند (۷ رأس یعنی ۱/۴ درصد از کل گوسفندان و ۴۶/۶ درصد از کل گوسفندان مبتلا به لنفادنوپاتی)، جدا شد و بیماری لنفادنیت پنیری به تأیید رسید. در مطالعه انجام شده، میزان لنفادنوپاتی در ماده‌ها بیشتر بود که علت آن ذبح گوسفندان در سال اول و نگهداری ماده‌ها برای تجدید نسل می‌باشد.

کلمات کلیدی: لنفادنوپاتی، لنفادنیت، گوسفند، کشتارگاه کازرون

Pajouhesh & Sazandegi No 79 pp: 161-165

Pathologic and microbiologic study of superficial lymphadenopathy in sheep in Kazeroun slaughterhouse

By: Pourjafar, M. Faculty of Veterinary Medicine, Shiraz University, Iran. M., Mahzonieh, M., Faculty of Veterinary Medicine, University of Shahrekord, Iran, Derakhshanfar, A., Faculty of Veterinary Medicine, Shahid Bahonar University of Kerman, Iran., Ghanbarian, A.M., Veterinarian.

Lymphatic system protects the body against the attack of foreign antigen. Various bacteria cause damage to lymphatic nodes (lymphadenopathy) among which there are dangerous disease such as melioidosis, tularemia, anthrax and caseous lymphadenitis. This study carried out to determine the cause of this lesion and its prevalence rate in a sheep in Kazeroun slaughterhouse. In this study 500 sheep carcasses were infected from 21 April, 2003 to 6 July 2003. Fifteen carcasses out of 500 sheep (3%) were suffered from lymphadenopathy and most of them were 3-year-old females. Among them, 7 sheep (46.6%) were suffered from caseous lymphadenitis caused by *Corynebacterium pseudotuberculosis*. In this research it was observed that prevalence rate of lymphadenopathy in females was higher than males it is because of the slaughter of 1-year-old male sheep, where as females are kept for reproduction.

Keywords: Lymphadenopathy, Lymphadenitis, Sheep

مقدمه

صنعت گوسفندداری بیش از یک بلیون رأس گوسفند را در سطح جهان به خود اختصاص داده است. یکی از بیماری‌هایی که ضررهای اقتصادی فراوانی به این صنعت وارد می‌کند، لنفادنوپاتی سطحی است (۸) که در عین حال می‌تواند نشان‌های از بیماری‌های خطرناکی باشد که سلامت انسان‌ها را نیز تهدید می‌کند. شارین (۱۶)، تولارمی (۳، ۱۳، ۱۶)، میلوئیدوز (۱۳)، لنفادنیت کازنوز (۳، ۱۲، ۱۳) و سل (۳، ۱۳) از جمله این بیماری‌ها است. این تحقیق به منظور تعیین فراوانی عارضه، عامل اصلی آن و متعاقباً آگاهی افراد در معرض خطر با این بیماری‌های بعضاً مشترک و گاهی تهدید کننده سلامت عمومی جامعه، انجام گرفت. در این مطالعه به بررسی پاتولوژیک و باکتریولوژیک لنفادنوپاتی‌های سطحی معمول در گوسفندان کشتارگاه کازرون با تأکید بر لنفادنیت کازنوز که از مهمترین دلایل لنفادنوپاتی گوسفندان است (۱۵)، پرداخته شد.

مواد و روش کار

تعداد ۵۰۰ رأس گوسفند کشتار شده از اول اردیبهشت سال ۱۳۸۲ تا اواسط تیر همان سال در کشتارگاه کازرون، مورد بررسی قرار گرفت. عقده‌های لنفاوی پیش کتفی راست (A)، چپ (B)، پیش رانی راست (C) و چپ (D)، در هر گوسفند با دست دستکش‌دار لمس و عقده‌های لنفاوی متورم از لاشه‌ها به کمک اسکالپل جدا می‌شدند.

پس از جدا کردن عقده متورم از لاشه، سطح عقده به وسیله کاردک داغ شده استریل و به وسیله پیپت پاستور استریل، چند قطره از شیرابه داخل عقده به سطح محیط آگار خوندار منتقل می‌گردید و بعد از آن توسط لوپ استریل شده کشت خطی انجام می‌گرفت. از هر عقده متورم ۲ عدد کشت باکتریایی تهیه می‌گردید که یکی جهت کشت هوازی منظور می‌شد و دیگری جهت کشت بیهوازی به جار بیهوازی منتقل می‌گردید. لازم به ذکر است که به صورت تصادفی از ۵ گوسفند که عقده‌های به ظاهر سالم داشتند و یک، دو، سه، چهار و پنج ساله بودند نیز نمونه تهیه گردید.

یک تکه از عقده به ابعاد ۱ سانتی متر (دارای کپسول، کورتکس و مدولا) بریده شده و به فرمالین بافر ۱۰ درصد منتقل می‌شد. به علت رقیق شدن فرمالین در اثر خونابه و وجود چرک، ۲۴ ساعت پس از نمونه‌گیری، فرمالین ظروف نمونه‌ها تعویض می‌گردید. از نمونه‌های فیکس شده اسلاید هیستوپاتولوژی تهیه و بعد از قرار گرفتن روی لام، با هماتوکسیلین و ائوزین رنگ‌آمیزی شدند.

نتایج

تعداد ۵۰۰ رأس گوسفند کشتار شده مورد بررسی قرار گرفت که جهت مطالعات آماری به ۱۲ گروه دسته بندی شدند (جدول ۱).

در بازرسی میکروسکوپی و هنگام برش بر روی عقده‌های مبتلا (با قطری بین ۴ تا ۱۰ سانتیمتر)، در بعضی موارد چرک سفید، زرد یا مایل به خاکستری مشاهده گردید و در موارد مزمن مقطع آبسه‌ها همانند لایه‌های پیاز بود. باکتری از ۷ مورد کشت در محیط هوازی جدا گردید. در این موارد پس از گذشت ۴۸ ساعت با استفاده از تست‌های تشخیصی، باکتری *C. pseudotuberculosis* تشخیص داده شد و در مقاطع میکروسکوپی لنفادنیت گرانولوماتوز در ۴ مورد (تصویر ۱)، ادم و نفوذ خفیف نوتروفیل‌ها در یک مورد (تصویر ۲)، افزایش شدید ماکروفاژها و پلاسماسل‌ها در مدولا در یک مورد (تصویر ۳) و پری لنفادنیت (نکروز و نفوذ سلول‌های آماسی در کپسول و بافت‌های مجاور عقده‌های لنفاوی) در دو مورد مشاهده شد (تصویر ۴).

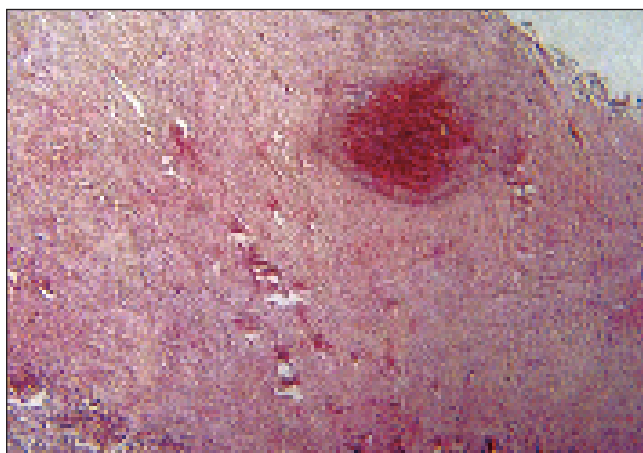
نتایج کشت باکتریایی که با کشت‌های هوازی و بیهوازی پس از گذشت ۴۸ ساعت از گره‌های متورم حاوی چرک سبز به دست آمد. پرگنه‌هایی روی محیط آگار خوندار رشد کرد که در محیط‌های هوازی و بیهوازی رشد یکسانی داشت و پرگنه‌های یکسانی را ایجاد می‌کرد. برای تشخیص باکتری مجهول ابتدا اقدام به رنگ‌آمیزی گرم شد. باکتری رنگ آمیزی شده، گرم مثبت و به شکل کوسکی و کوکورات بدون اسپور بود. برای اطمینان از نتیجه به دست آمده و از آنجایی که نمی‌توان از روی شکل ظاهری به درستی

جدول شماره ۱- تعداد دامهای ذبح شده و میزان لنفادنوپاتی در هر گروه به تفکیک سن و جنس

ردیف	گروه	تعداد گوسفند کشتار شده در ۵۰۰ راس	درصد گوسفند کشتار شده	تعداد لنفادنوپاتی	درصد لنفادنوپاتی
۱	۳ تا ۶ ماهه ماده	۱۶۸	۳۳/۶	۲ مورد	۱/۲
۲	۳ تا ۶ ماهه نر	۵۷	۱۱/۴	۲ مورد	۳/۵
۳	۶ ماهه تا یکساله ماده	۰	۰	۰	۰
۴	۶ ماهه تا یکساله نر	۰	۰	۰	۰
۵	یکساله ماده	۵	۱	۱ مورد	۲۰
۶	یکساله نر	۲	۰/۴	۰	۰
۷	دوساله ماده	۳۴	۶/۸	۰	۰
۸	دوساله نر	۴۷	۹/۴	۰	۰
۹	سه ساله ماده	۱۲۵	۲۵	۹ مورد	۷/۲
۱۰	سه ساله نر	۲۲	۴/۴	۰	۰
۱۱	چهارساله ماده	۱۹	۳/۸	۱ مورد	۵/۲
۱۲	چهارساله نر	۴	۰/۸	۰	۰
۱۳	پنج ساله ماده	۱۶	۳/۲	۰	۰
۱۴	پنج ساله نر	۱	۰/۲	۰	۰

(۱۳)

لنفادنیت کازنوز، بیماری مزمن، عفونی و واگیر گوسفند و بز است که باعث تشکیل آبسه در عقده‌های لنفاوی (۳، ۱۴) و یا سایر بافت‌ها می‌شود (۱۵). این بیماری دو نوع سطحی و درونی دارد که در نوع سطحی، عقده‌های لنفی زیر پوست و در نوع داخلی اندام‌ها و عقده‌های لنفی داخلی،



تصویر ۱: لنفادنیت گرانولوماتوز، رنگ آمیزی همانوکسیلین & اتوزین با بزرگنمایی ۴۰

قضاوت کرد به تفریق گرم مثبت‌های بدون اسپور و غیر اسید فاستت انجام تست‌های دیگر از جمله آزمون کاتالاز پرداخته شد که این ارگانسیم، کاتالاز مثبت بود. بنابراین مشخص می‌شود که باکتری مورد نظر یا جزء کورینه باکتریوم‌ها است یا استافیلوکوکوس‌ها، چرا که با توجه به رشد در محیط‌های بیهوازی میکروکوکوس هم حذف می‌شود (به بیماری مورل توجه کنید). در نهایت برای تفکیک استافیلوکوکوس از کورینه باکتریوم و تایید تشخیص از تست‌های بیوشیمیایی استفاده شد (جدول شماره ۲).

بحث و نتیجه‌گیری

دستگاه لنفاوی از سلول‌های لنفاوی نظیر لنفوسیتها و بیگانه خوارها و اعضاهای لنفاوی مانند طحال، تیموس، عقده و گره‌های لنفاوی، تشکیل شده است (۱). در هنگام عبور لنف از عقده لنفاوی حداقل ۹۰ درصد از پادگن‌های موجود در آن، گرفته می‌شود (۱، ۲، ۶) به همین دلیل در صورت نارسایی سیستم ایمنی بدن این عضو می‌تواند از اولین محل‌های واکنش بدن باشد، گاه به علت جایگاه سطحی بعضی از عقده‌های لنفاوی، تورم آنها از علائم آشکار مراحل اولیه یک عفونت مخفی عضوی است که در مسیر زهکشی آن عقده قرار گرفته است. عفونت و تورم عقده‌های لنفاوی یک نشانه برجسته در بعضی بیماریهای مهم است که در گوسفند می‌توان به لنفادنیت کازنوز، تولارمی، میلوئیدوز، تب کنه‌ای، سل، لنفادنیت پاستورلایی یا گاهی مواقع اکتینوباسیلوز بره‌ها و بیماری مورل اشاره کرد

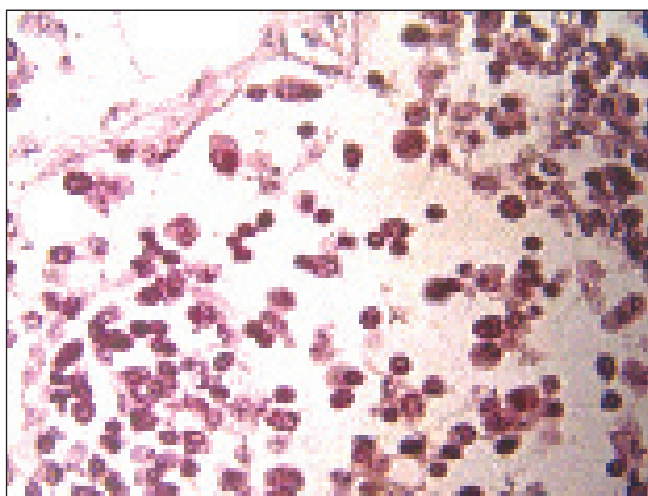
جدول شماره ۲- نتایج تست بیوشیمیایی باکتری مورد مطالعه جهت تفریق کورینه باکتریوم از استافیلوکوکس

تست ها	اوره	مالتوز	نیترات	سوکروز
کورینه باکتریوم	+	+	- (متغیر)	-
استافیلوکوک	+	+	+	+
نتیجه	+	+	-	-

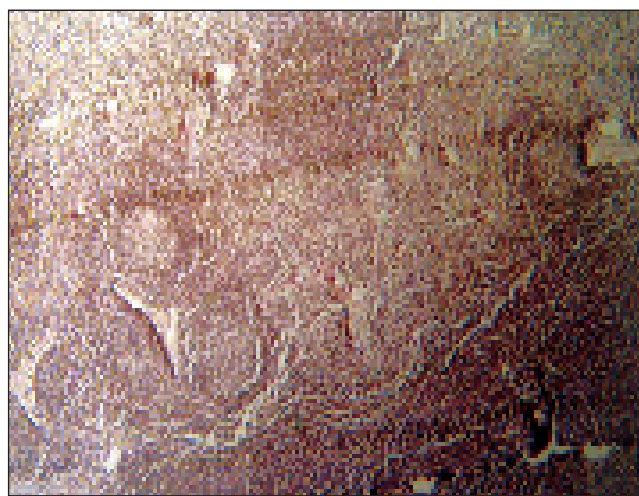
مطالعه Cetinkaya و همکاران در ترکیه در سال ۲۰۰۲، از ۸۱/۴ درصد آبسه‌ها این باکتری جدا گردید و در کل فراوانی آن ۲/۲ درصد بود. احتمالاً علت اختلاف در فراوانی به خاطر تفاوت محل بررسی است (۷). در این تحقیق، مشاهده شد که میزان لنفادنوپاتی در گوسفندان ماده بیشتر است که این مورد به این علت است که گوسفندان نر را در همان سال اول پروار کرده، کشتار می‌نمایند ولی گوسفندان ماده را برای تجدید نسل نگه می‌دارند که به همین علت با عوامل پاتوژن بیشتری مواجه می‌شوند. با توجه به ضررهای زیادی که لنفادنیت پنییری وارد می‌کند و در ضمن با توجه به اینکه، این بیماری درصد نسبتاً زیادی از لنفادنوپاتی‌ها را به خود اختصاص می‌دهد؛ اهمیت اقتصادی این بیماری، حتی در سنین پایین مورد تأکید قرار می‌گیرد. بر اساس نتایج بدست آمده از تحقیق Paton و همکاران در سال ۲۰۰۳، در استرالیا در موارد شدید آلودگی، کاربرد واکسن می‌تواند شیوع لنفادنیت کازنوز را تا ۷۰ درصد کاهش دهد، لذا پیشنهاد می‌گردد در مناطق آلوده واکسیناسیون دام‌های در معرض خطر مدنظر قرار گیرد. در ضمن اقدامات پیشگیری کننده شامل ضدعفونی وسایل پشم چینی و محل جراحات سطحی، حمام ضدعفونی پس از پشم چینی و دفع هر گونه اجسام تیز و برنده نظیر سیم خاردار از محل‌های نگهداری دامها می‌تواند از شیوع آلودگی بکاهد (۵، ۱۱).

بزرگ و آبسه‌ای می‌شوند (۲، ۹). اگر عقده‌های لنفی خارجی در گیر شوند تورم مشخص بدون درد ایجاد می‌شود که به علت مزمن بودن عارضه است (۱۰). اندازه عقده لنفی به مرور زمان بزرگتر شده و به بیرون سرباز می‌کند و چرک و باکتری را به خارج می‌فرستد (۹، ۱۶). این بیماری گسترش جهانی داشته و باعث وارد آمدن ضررهای اقتصادی از طریق کاهش در وزنگیری، کفایت تولید مثلی، تولید پشم و شیر می‌شود و حذف لاشه و کاهش ارزش پوست را به دنبال دارد. این بیماری در انسان به ندرت اتفاق می‌افتد (۳، ۱۴).

در این مطالعه از تمام عقده‌هایی که مبتلا به لنفادنیت از نوع پری لنفادنیت و لنفادنیت گرانولوماتوز بودند، *C. pseudotuberculosis* جدا شد و بیماری لنفادنیت پنییری به تأیید رسید (۷ رأس یعنی ۱/۴ درصد از کل گوسفندان و ۴۶/۶ درصد از کل گوسفندان مبتلا به لنفادنوپاتی). همچنین گزارش‌های دیگری نیز وجود دارد که این مسأله را بیان می‌کند که طی سه سال بررسی، کورینه باکتریوم تنها پاتوژن جدا شده از عقده‌های لنفاوی و ریه‌ها بوده است (۱۵). نتایج این تحقیق با نتایج Ben said و همکاران که در تونس انجام گرفت، همخوانی دارد. آنها نیز این جرم را به عنوان شایع‌ترین عامل ایجاد لنفادنوپاتی گوسفندان تونس شناسایی نمودند. بیشترین میزان آلودگی نیز در سنین ۳ ماه تا ۲ سال دیده شد (۴). در



تصویر ۳: افزایش شدید ماکروفاژها و پلاسماسل‌ها در مدولا، رنگ آمیزی هماتوکسیلین & ائوزین با بزرگنمایی ۴۰



تصویر ۴: ادم و نفوذ خفیف نوتروفیل‌ها

ovine caseous lymphadenitis in the U.K between 1990-1999. The Veterinary Record., 150(9): 263-268.

6- Carlton, W.W., McGavin, M.D., 1995, Thomson's veterinary pathology. 2ed. Ed. Mosby, 319-322.

7-Cetinkaya, B., Karahan, M., Atil, E., Kalin, R., De Baere, T., Vanechoutte, M., 2002, Identification of *Corynebacterium pseudotuberculosis* isolates from sheep and goats by PCR. Vet. Microbiol., 88(1):75-83.

8-Freeder, M. and Dove H., 2002, Sheep nutrition. CABL in associated with CSIRO publishing, 9.

9-Glenn, J.S., Virtalsa, A-M.K., Mechor, G.D., 2003, Caseous lymphadenitis in goat supplemental comments about sheep, The Veterinary Record, 1024-1029.

10-Harly, J.P., Prescott, L.M., 2002, Laboratory exercises in microbiology. MC Gaw Hill., 231.

11-Paton, M.W., Walker, S.B., Rose, I.R., Watt, G.F., 2003, Prevalence of caseous lymphadenitis and usage of caseous lymphadenitis vaccines in sheep flocks. Aust. Vet. J., 81(1-2):91-5.

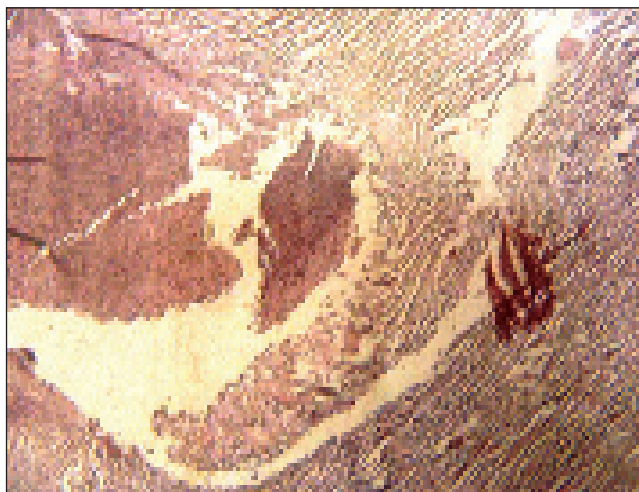
12- Pugh, D.G., 2002, Sheep and goat medicine. W.B. Saunders Company, 207-8.

13- Radostits, O.M., Clive, C.G., Blood, D., 2000; Veterinary medicine, 9th ed, WB Saunders, 965.

14- Shirley, J., 2003, Flocks locked up as CLA farmers are in limbo. Irish Farmer Journal., 4.

15- Slauson, D.O., Cooper, B.J., 1990, Mechanism of disease. 2nd ed. Williams & Wilkins, 180, 193, 221.

16- Smith, B.P., 2002, Large animal internal medicine, 3rd ed., Mosby- year book, Inc., USA, 1078.



تصویر ۴: پری لنفادنیت، رنگ آمیزی هماتوکسیلین & انوزین با بزرگنمایی ۴۰

منابع مورد استفاده

- ۱- تیزارد، ا. ۱۳۸۳، ایمنی شناسی دامپزشکی. ترجمه ربانی، احمد، محزونیه، محمد رضا. انتشارات دانشگاه تهران، شماره ۲۶۶۱. صفحات: ۲۷۸-۲۷۱.
- ۲- زانکوئیرا، ل. ۱۹۹۵، بافت شناسی پایه. انتشارات پزشکی ایران. ویرایش هشتم. صفحات: ۳۴۶-۳۳۹.
- 3- Aiello, S.E., 1998, The merck veterinary manual. 8th ed. Merck & Co. Inc., 55.
- 4-Ben Said, M.S., Ben Maitigue, H., Benzarti, M., Messadi, L., Rejeb, A., Amara, A., 2002, Epidemiological and clinical studies of ovine caseous lymphadenitis Arch Inst Pasteur Tunis., 79(1-4):51-7.
- 5-Binnus, S.H., Bailey, M., Green L.E., 2002, Postal survey of

